

## **OCORRÊNCIA E MORFOMETRIA DE PONTES DE MIOCÁRDIO EM CÃES**

*(Occurrence and Morphometry of myocardial bridges in dogs)*

Édison Luiz Prisco Farias<sup>1</sup>; Renato Silva de Souza<sup>2</sup>; Frederico Guilherme Freitas Lobão Rodrigues Gomes<sup>3</sup>

<sup>1</sup>Docente do Departamento de Anatomia, da Universidade Federal do Paraná  
Av. Coronel Francisco H. dos Santos S/N, Jardim das Américas, Centro Politécnico, Setor de Ciências Biológicas, Departamento de Anatomia 81531-980, Caixa Postal 19031, Curitiba - PR.  
e-mail: elpf@uol.com.br

<sup>2</sup>Docente do Departamento de Medicina Veterinária da Universidade Federal do Paraná.

<sup>3</sup>Discente do curso de graduação de Medicina Veterinária da Universidade Federal do Paraná.

**RESUMO:** Foram estudados 30 corações de cães adultos, buscando-se evidenciar a ocorrência das pontes de miocárdio. Os corações foram fixados em solução de formol a 10% tamponada e em seguida dissecados. Pontes de miocárdio foram identificadas em 76,67% dos corações. No total, 32 pontes de miocárdio foram observadas, nas quais a frequência sobre o ramo direito (12,50%) diferiu do ramo esquerdo (87,50%) da artéria coronária. A largura média das pontes de miocárdio foi de 6,092mm. A análise histomorfológica revelou redução da luz arterial com mediana de 53,4% quando comparada ao segmento proximal à ponte de miocárdio.

**Palavras-chave:** Pontes de miocárdio, anatomia, cães

**ABSTRACT:** Thirty adult dog hearts have been studied in order to observe the occurrence of the myocardial bridges. The hearts were fixed in formalin solution 10% to subsequent dissection. The results led to the following conclusions: the myocardial bridge occurs in 76,67% of the canine. Thirty two myocardial bridges were observed and the frequency in the right branch (12,50%) was different from the frequency in the left one (87,50%). The average width was 6,092mm. The histomorphological analysis revealed an arterial lumen median reduction of 53,4% when compared to the proximal segment of the myocardial bridge.

**Key Words:** Myocardial bridge, anatomy, dogs

## INTRODUÇÃO

A morfofisiologia cardiovascular tem se tornado importante objeto de pesquisa em função dos avanços nos testes eletrodiagnósticos e pelo aumento na incidência de cardiopatias. Estudos sobre pontes de miocárdio têm revelado informações com contribuição para o diagnóstico e tratamento de doenças relacionadas ao sistema cardiovascular (Baptista e DiDio 1992; Acunã *et al.* 2009; Nikolić *et al.* 2014 e Tian *et al.* 2014).

As informações na literatura anatômica veterinária sobre as pontes de miocárdio são escassas. O termo “ponte de miocárdio” é atribuído ao conjunto de fibras musculares cardíacas que se sobrepõem a um segmento subepicárdico de um determinado ramo das artérias coronárias, direita e esquerda (Acunã *et al.* 2009 e Ribeiro *et al.* 2009).

Textos clássicos de Anatomia Veterinária como Bossi *et al.* (1909), Montané e Bourdelle (1917), Schwarze e Schroder (1972), Bruni e Zimmerl (1977), Ellenberger e Baum (1977), Getty (1981) e Nickel *et al.* (1984), em nenhum momento fazem alusão à presença de pontes de miocárdio nos animais domésticos e, quando muito, se limitam a descrever a topografia das artérias coronárias levando em conta seu trajeto e sua distribuição territorial. Somente artigos mais recentes têm estudado a morfometria das pontes de miocárdio em espécies animais como suínos, bovinos e felinos, apresentando dados relativos à ocorrência, largura e topografia e sua relação com a dinâmica circulatória do coração (Amaral *et al.* 1996; Ozbag e Kervangioglu 2004; Cruz *et al.* 2007).

As pontes de miocárdio foram consideradas variações anatômicas (Channer *et al.* 1989) ou anomalias que necessitavam ser tratadas (Zechmeister 1965). A importância desses estudos foi ressaltada por Ozbag e Kervangioglu (2004) e Cruz *et al.* (2007) sobre as relações existentes entre as fibras cardíacas das pontes de miocárdio com a parede da artéria, relacionando especificamente o seu comprimento e espessura como elementos importantes para o entendimento da fisiologia dessas estruturas.

Atualmente, tem sido dada maior importância às reduções da luz arterial em virtude da espessura das pontes de acordo com Acunã *et al.* (2009) e Nikolić *et al.* (2014). As pontes de miocárdio sobre as artérias coronárias têm sido consideradas fator etiológico de crises anginosas no homem de acordo com Noble *et al.* (1976), Marshal e Headley (1978), Ishimori *et al.* (1979) e Garcia *et al.* (1983). Neste sentido, a distância entre uma artéria coronária e uma ponte miocárdica pode ser um importante fator para o desenvolvimento de doença cardiovascular como o infarto do miocárdio (Ozbag e Kervangioglu 2004), síndrome coronariana aguda e até morte súbita (Nikolić *et al.* 2014 e Tian *et al.* 2014).

O processo isquêmico caracteriza-se pela redução, não necessariamente pela interrupção total, do fluxo sanguíneo comprometendo a função normal do tecido cardíaco. Portanto, a isquemia em área de ponte de miocárdio poderia contribuir para o infarto. Estudos demonstraram que somente as pontes de grandes proporções poderiam gerar isquemia miocárdica (Acunã *et al.* 2009).

Para Nikolić *et al.* (2014) as pontes de miocárdio poderiam ocasionar doenças das artérias coronarianas por 2 mecanismos distintos: a) por compressão sistólica do segmento arterial sob a ponte miocárdica e b) por arteriosclerose no segmento arterial proximal à ponte. A compressão sistólica resultaria em relaxamento mais lento durante a diástole com redução do fluxo sanguíneo de reserva e diminuição da perfusão do miocárdio. A arteriosclerose ocorreria em função das alterações hemodinâmicas com fluxo sanguíneo retrógrado do segmento pontino para o segmento proximal à ponte durante a sístole, gerando um fluxo bidirecional com possível lesão sobre o endotélio vascular. A ativação endotelial levaria à liberação de agentes vasculares com óxido nítrico-sintase endotelial (eNOS), endotelina-1, enzima conversora de angiotensina (ECA) e fatores protrombóticos predispondo à arteriosclerose.

Casos clínicos têm sido relatados no homem em que obstruções arterioscleróticas ocorreram unicamente no segmento proximal à ponte miocárdica. Estudos retrospectivos concluíram que as pontes miocárdicas são frequentes, muito variáveis em extensão e profundidade, embora Balchur *et al.* (2003) atestem que não houve correlação entre os casos ocorridos de infarto e a área de abrangência das pontes miocárdicas. Para Jorge e Coelho (1982), Lima *et al.* (2002) e Chansky *et al.* (2004) as pontes miocárdicas poderiam estar relacionadas com o infarto do miocárdio, pois observaram dor pré-cordial com alterações no eletrocardiograma e nas enzimas séricas, seguido do

desaparecimento dos mesmos sinais e sintomas após a ressecção cirúrgica dessas estruturas. Assim, para os mesmos autores as pontes poderiam gerar condições para a isquemia de segmentos do miocárdio.

Nos animais o infarto do miocárdio é considerado raro e, quando presente em cães e gatos, está associada a doenças como endocardite, neoplasia do miocárdio, doença renal, anemia hemolítica imunomediada, dentre outras. Nestes casos, as pontes de miocárdio podem contribuir para a morbidade e mortalidade (Driehuys *et al.* 1998). Muitas pesquisas sobre doenças cardíacas nos animais têm se voltado para as ciências básicas com o intuito de obter maiores informações sobre a fisiologia e a morfologia, especialmente a anatomia e a histologia. Baseando-se na literatura consultada observou-se uma carência de trabalhos que buscam descrever os aspectos atinentes ao conhecimento da morfologia e funcionalidade das pontes de miocárdio. Neste sentido e tomando como base a morfometria, este estudo apresenta como objetivos estudar a frequência, as medidas das pontes miocárdicas em cães e possíveis alterações histomorfológicas na parede das artérias, nas fibras musculares e no tecido perivascular.

## MATERIAL E MÉTODOS

Foram utilizados 30 corações de cães de 16 machos e 14 fêmeas adultos, sem raça definida e obtida de cadáveres doados pelo Centro de Zoonoses do Município de Pinhais, Paraná, ao Departamento de Anatomia, do Setor de Ciências Biológicas, da

Universidade Federal do Paraná. Após a coleta, os corações foram submetidos à lavagem em água corrente para remover possíveis fragmentos de coágulos. Em seguida foram canulados os segmentos iniciais das artérias coronárias, direita e esquerda, que foram injetadas com uma solução fisiológica para desobstrução do sistema vascular coronariano.

Posteriormente, os corações foram acondicionados em recipientes adequados para fixação do material por meio de imersão em solução aquosa de formaldeído a 10% tamponado por 48 horas. Na sequência, os corações foram numerados de 1 até 30 para facilitar a tabulação dos dados bem como a identificação dos mesmos.

As pontes de miocárdio foram dissecadas para mensuração e posterior registro por meio de paquímetro digital com precisão centesimal (modelo Starret – Vernier Caliper 125B, Stainless Hardned 93/116 1385 – Starret Industria e Comércio Ltda, Itu, SP, Brasil).

Foram realizadas 3 secções longitudinais nas pontes miocárdicas de cada cão e avaliadas macroscopicamente, medindo 1cm x 0,5cm, as quais foram coletadas e transferidas para cassetes histológicos devidamente identificados e submetidos a processamento histológico de rotina. Os fragmentos de coração foram desidratados em concentrações crescentes de álcool etílico, seguido de diafanização em xilol e imersão em parafina histológica (58°C). Três cortes histológicos de cada segmento foram feitos em micrótomo rotativo (Leica RM2125 RTS) a 5µm de espessura e corados pela técnica de hematoxilina e eosina (H&E).

Os resultados foram analisados pelo Programa Statgraphics – Statistical Graphics System, STSC, Inc. and Statistical Graphics Corporation, série 122467, versão 2.6, o qual consta de sumários estatísticos com teste de correlação de Pearson com nível de significância de 1%, método de Kruskal-Wallis e teste do  $X^2$ , ambos com nível de significância de 5%. O software ImageJ (versão 1.42i – National Institute of Health) foi utilizado para análise morfométrica do tamanho da redução da luz arterial.

## RESULTADOS

Após a dissecação dos ramos interventriculares paraconal e subsinuoso das artérias coronárias em 30 corações de cães, 23 (76,6%) apresentaram pontes de miocárdio (Fig. 1). No total foram observadas 32 pontes de miocárdio, sendo 28 (87,50%) no ramo da artéria coronária esquerda, e 4 (12,50%) para o ramo da artéria coronária direita. Houve diferença estatística, segundo o Teste  $X^2$ , em relação ao número de pontes e aos ramos interventriculares onde tais pontes ocorriam. O número de pontes miocárdicas encontrado nos corações avaliados variou de 1 a 3. A maior frequência (65,21%) ocorreu para 1 ponte observada em 15 corações, seguido de 2 pontes (30,43%) em 7 corações e 3 pontes (4,36%) com, somente 1 coração. Para a topografia das pontes de miocárdio, foi mensurado o comprimento de cada ramo da artéria coronária de cada coração, a partir da margem dorsal do sulco coronário desde o ponto de emergência da artéria coronária esquerda ou direita até o

ápice cardíaco. Tal mensuração permitiu a subdivisão de cada ramo interventricular paraconal ou subsinuoso em três terços equivalentes sendo denominados de proximal, médio e distal. As pontes obedeceram a seguinte distribuição: 10,00% no terço proximal, 23,34% no terço médio e 20,00% no terço distal. Em 13,33% dos corações as pontes de miocárdio foram observadas nos ramos principais, direito e esquerdo, da artéria coronária. Foram observadas mais de 1 ponte no mesmo ramo interventricular paraconal em 10% de todas as pontes avaliadas. A ausência de pontes em ambos os ramos interventriculares foi verificada em 23,33% das peças dissecadas (Figura 2).

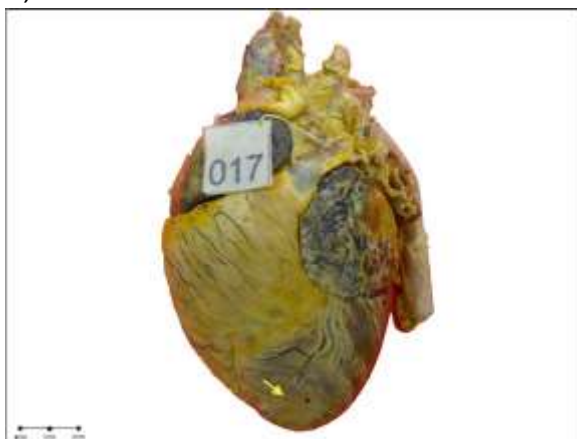

Figura 1. Ponte de miocárdio (seta) sobre um segmento do ramo interventricular paraconal da artéria coronária esquerda.

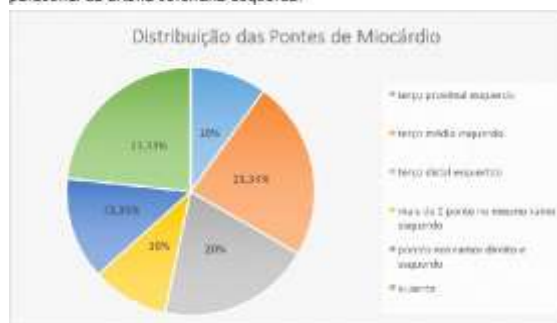

Figura 2. Distribuição das pontes de miocárdio sobre os ramos da artéria coronária.

A largura das pontes de miocárdio, no ramo interventricular paraconal, oscilou de 2,72mm a 12,29mm, com média de 6,09mm e desvio padrão de 2,23mm. A mediana

obtida foi de 7,29mm. A largura das pontes de miocárdio, no ramo interventricular subsinuoso, variou de 5,16mm a 6,12mm, com média de 5,73mm e desvio padrão de 0,45mm. A mediana obtida foi de 5,82mm. Não foi observada diferença significativa entre a largura das pontes de miocárdio do ramo esquerdo em relação ao direito, segundo o teste do  $\chi^2$  ( $p=0,05$ )

A análise histomorfológica revelou que dos 23 corações com pontes de miocárdio, 20 (86,96%) mostraram redução da luz arterial (Fig. 3) e em 3 (13,04%) não houve alteração alguma. A redução encontrada apresentou valor mínimo de 2,5% e valor máximo de 56,7% com mediana de 53,4%, em relação à luz dos segmentos proximais. Houve diferença significativa a 5% quanto à redução da luz arterial de acordo com o tratamento estatístico (Tabela 1). Não foram constatadas alterações degenerativas da musculatura cardíaca, bem como nas camadas das artérias sob as pontes de miocárdio e no tecido perivascular.

Luz Arterial	Proximal a ponte (mm)	Sob a ponte (mm)
Média	0,83	0,48
Mediana	0,84	0,44
Desvio Padrão	0,03	0,12

Tabela 1. Luz da artéria coronária nos terços proximal e sob (médio) a ponte de miocárdio.

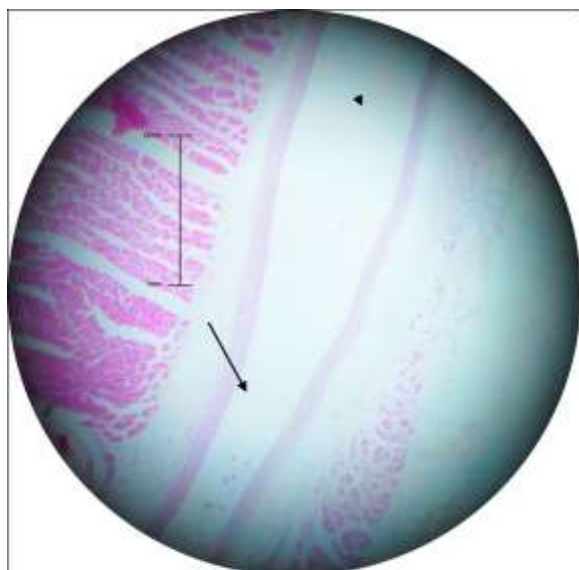


Figura 3. Corte longitudinal do ramo interventricular paraconal da artéria coronária esquerda nos segmentos proximal (cabeça de seta) e sob a ponte de miocárdio (seta). Observar a redução da luz arterial na área da ponte em relação ao segmento proximal. Coloração de H&E e aumento de 400x.

## DISCUSSÃO

Há concordância com os autores Channer *et al.* (1989) e Cruz *et al.* (2007), quanto ao uso do termo “ponte de miocárdio” como um acidente anatômico atribuído ao conjunto de fibras musculares cardíacas, que se sobrepõem a um segmento subepicárdico de um determinado ramo das artérias coronárias direita e esquerda. Observaram-se estruturas anatômicas com as mesmas características morfológicas às identificadas pelos autores e como uma constituição que prima por ser essencialmente muscular.

Nie e Vincent (1984) analisando corações de cães encontraram pontes de miocárdio localizadas nos ramos interventriculares paraconais, subsinuosos e seus colaterais, bem como encontraram corações com múltiplas pontes, coincidindo sobremaneira os resultados obtidos na presente pesquisa. Quanto à largura, os referidos autores encontraram pontes

que caracterizam como pequenas (< 5mm), médias (5 a 15mm) ou grandes (> 15mm) enquanto as pontes do presente trabalho apresentaram largura no ramo interventricular paraconal, oscilando de 2,72mm a 12,29mm, com média de 6,09mm, e desvio padrão de 2,23mm. A largura das pontes de miocárdio, no ramo interventricular subsinuoso, variou de 5,16mm a 6,12mm, com média de 5,73mm e desvio padrão de 0,45mm.

Com respeito à largura das pontes de miocárdio, Amaral *et al.* (1996); Santos (1998) e Cruz *et al.* (2007), verificaram que, nos bovinos (*Bos indicus*), a média foi de 1,32cm e nos suínos sem raça definida de 0,75cm. Nos cães, as pontes de miocárdio têm uma largura média de 0,609cm. Estas informações nos permitem afirmar que as pontes de miocárdio têm tendência a serem mais largas nos corações de animais de maior porte, provavelmente por razão de ordem compensatória, já que os corações destes animais apresentam um maior comprimento ventricular, em consequência um trajeto vascular subepicárdico mais longo, quando comparados aos animais de médios e pequenos portes.

Channer *et al.* (1989) fez referência à presença de pontes de miocárdio em 94% dos corações de bovinos (*Bos indicus*) estudados. Em pesquisas com corações de suínos sem raça definida, esses acidentes se localizaram em 36,3% dos animais de acordo com Bombonato *et al.* (1994). Em ovinos da raça Ideal, foi verificado que as pontes de miocárdio ocorreram em 100% dos corações estudados por Cruz *et al.* (2007), sendo que a mesma

porcentagem de ocorrência foi relatada por Santos (1998) com *Bos taurus*. Encontra-se referência à presença de pontes de miocárdio em 57,3% dos corações humanos utilizados no estudo de Baptista e DiDio (1992). Nos corações de cães, com os quais foi realizada a presente investigação científica, verificou-se uma frequência de 76,6% de pontes de miocárdio, percentual bastante elevado, à semelhança dos bovinos, *Bos taurus* e *Bos indicus*, se comparado, por exemplo, aos humanos e suínos. Tal constatação evidencia, até o presente momento, ter as pontes de miocárdio uma maior ocorrência em corações de animais domésticos em relação a humanos. Na prática veterinária de animais domésticos, quando examinados os laudos de necropsia de caninos, bovinos e ovinos, não há registro de alterações suficientes para justificarem o óbito com a mesma frequência relatada em seres humanos.

Cruz *et al.* (2007) relataram que as diferentes espécies de animais domésticos podem ser distribuídas em dois grandes grupos, ruminantes e não-ruminantes de acordo com a frequência das pontes de miocárdio. Para os animais não-ruminantes, de acordo com Amaral *et al.* (1996) a ocorrência das pontes variou entre 32% e 67%, e em animais ruminantes de 94% a 100% segundo os estudos de Santos (1998). Com isso, pode-se afirmar que os cães apresentam média intermediária entre os dois grupos com 76,6%.

Em relação à vasculotopia das pontes de miocárdio nas demais espécies domésticas estudadas, Amaral *et al.* (1996) e Santos (1998) mencionaram que, nos bovinos, elas se

alojam num maior percentual sobre o ramo interventricular paraconal (45,3%) e, nos suínos sem raça definida, sobre o ramo interventricular subsinuoso (25%). Já nos corações de cães, foi encontrada uma maior prevalência sobre o ramo interventricular paraconal (87,5%). Isto indica que, dentre os animais domésticos, a artéria coronária esquerda é a maior detentora de pontes de miocárdio, mais precisamente sobre o ramo interventricular paraconal, até mesmo porque o referido ramo é o principal vaso para a parede ventricular cardíaca.

Pereira *et al.* (2010) relataram redução sistólica do diâmetro da artéria coronária e persistência dessa redução durante a diástole, no homem, relacionada a ponte de miocárdio. No presente estudo optou-se por cortes longitudinais para permitir a identificação de possíveis alterações na luz nos segmentos localizados proximal e sob a ponte de miocárdio. Foi observada redução da luz arterial que ocorreu em 86,96% dos corações que apresentaram ponte de miocárdio, mostrando que a relação entre esse evento e as pontes de miocárdio é significativa ( $p=0,05$ ).

Santos *et al.* (2012) observaram, por meio de cortes transversais, em bovinos da raça Canchim, lesões em segmentos pré-pontino e pós-pontino da camada íntima da artéria coronária, em comparação ao segmento pontino. Espessamentos da camada íntima foram seguidos por um desarranjo na lâmina limitante elástica interna. No presente estudo não foi constatado nenhuma alteração nas camadas da artéria coronária nem na musculatura cardíaca ou no tecido perivascular de

acordo com a técnica utilizada. Deve-se esclarecer que cortes longitudinais permitiram identificar com maior facilidade a redução da luz, porém os cortes transversais possibilitam observar com maior clareza e diagnosticar alterações das camadas arteriais. As informações obtidas no presente trabalho fornecem subsídio para novas pesquisas nessa linha com o objetivo de demonstrar a associação das pontes a doenças do miocárdio, no homem e nos animais, e se há alteração nas camadas das artérias nos segmentos sob as pontes induzindo a doenças vasculares. Elucidar a morfologia do coração é de fundamental importância para que se compreenda a dinâmica de funcionamento do órgão e as possíveis alterações que podem ocorrer, não só na circulação coronariana como na circulação sistêmica, por conta de alterações na anatomia cardíaca.

## CONCLUSÃO

Os resultados obtidos permitiram concluir que houve ocorrência de pontes de miocárdio em 76,6% dos corações caninos estudados. O número de pontes pode variar de uma a três e foram encontradas com maior frequência no ramo interventricular paraconal (87,5%). No ramo interventricular subsinuoso foram encontradas pontes de miocárdio somente no terço médio. Houve redução da luz arterial no segmento localizado sob a ponte de miocárdio. Não foram observadas alterações histomorfológicas na parede arterial submetida aos cortes longitudinais, nas fibras musculares das pontes de miocárdio e no tecido perivascular pontino com a técnica histológica utilizada.

## REFERÊNCIAS

AMARAL, R. C. DO; BOMBONATO, P. P.; SILVA, F. O. C. et al. Pontes de miocárdio em cães. II. Topologia/Myocardial bridges in dogs. II. Topology. *Braz. J. Vet. Res. Anim. Sci*; v.33, n. 4, p. 207-13, 1996.

BALCHUR L. F.; ALMEIDA E. A.; BITTENCOURT L. A. K. et al. Correlação Anatomoclínica. *Arq Bras Cardiol*, vol.81, n.6, p.614-9, 2003.

ACUNÃ, L.E.; ARISTEGUIETA, L.M.R.; TELLEZ, S.B. Morphological description and clinical implications of myocardial bridges: an anatomical study in colombians. *Arq. Bras. Cardiol*, vol.92, n.4, p. 256-262, 2009.

BAPTISTA C.A.; DIDIO L.J. The relationship between the directions of myocardial bridges and of the branches of the coronary arteries in the human heart. *Surg Radiol Anat*, V.14, p.137-40, 1992.

BOMBONATO, P. P.; DOMINGOS, C. O.; MARIANA, A. N. et al. Ocorrência de pontes de miocárdio em suínos. *Brazilian Journal of Veterinary Research and Animal Science*, v. 31, n. 2, p.107-111, 1994.

BOSSI, V.; CARADONNA, G. B.; SPAMPANI, G. et al. *Trattato di anatomia veterinária*. Milano: Francesco Vallardi, 1909. 200pp.

BRUNI, A. C.; ZIMMERL, U. *Anatomia degli animali domestici*. v.2. Milano: Francesco Vallardi, 1977. p.595..

CHANNER, K. S.; BUKIS, E.; HARTNELL, G, et al. J. Myocardial bridging of the coronary arteries. *Clinical Radiology*, p.355-359, 1989.

CHANSKY, M.; PEREZ, A.R., LIMA, N. Infarto agudo do miocárdio em adultos



- jovem, portador de ponte de miocárdio e artérias coronárias normais. *Einstein*, v.2, n.3, p.208-11, 2004.
- CRUZ, T.L.; MARÇAL, A.V.; BOMBONATO, P.P. et al. Pontes de miocárdio em ovinos da raça ideal: Frequência e largura. *Ciência Animal Brasileira*, v.8, n.2, p.307-312, 2007.
- DRIEHUYS, S.; VAN WINKLE T.J.; SAMMARCO, C. et al: Myocardial infarction in dogs and cats: 37 cases (1985-1994). *J Am Vet Med Assoc*, n. 213, p.1444, 1998.
- ELLENBERGER, W.; BAUM, H. *Handbuch der vergleichenden anatomie der haustiere*. Berlin: Springer Verlag, 1977. p.590.
- GARCIA, J.F.; VILLALON, A.M.; CHAVERO, E.P. Significado clínico de las bandas musculares en las artérias coronárias. *Arch. Inst. Cardiol.* n. 53, p.413-420, 1983.
- GETTY, R. *Anatomia dos animais domésticos*. v.1. Rio de Janeiro: Interamericana, 1981. p.460.
- ISHIMORI, T.; RAIZNER, A.E.; VERANI, M.S. et al. Documentation of ischemic manifestations in patients with myocardial bridges. *Clin. Res*, v.27, p.76, 1979.
- JORGE, P. A. R.; COELHO, O. R. Infarto do miocárdio provocado por ponte miocárdica. Apresentação de um caso. / Myocardial infarction caused by myocardial bridge, *Arq. Brasileiro de Cardiologia*, p.173-5, 1982.
- MARSHALL, M.E.; HEADLEY, R.N. Intramural coronary artery as a cause of unstable angina pectoris. *South. Med. J*, vol 71, p.1304-1306, 1978.
- MONTANÉ, L.; BOURDELLE, E. *Anatomie régionale des animaux domestiques*. vol.2. Paris: B. Bailliere, 1917. p.384.
- NICKEL, R.; SCHUMMER, A.; SEIFERLE, E. *The anatomy of the domestic animals*. Berlin: Paul Parey, 1984. p.499.
- NIE, C.J.; VINCENT, J.G. Myocardial bridges on the coronary arteries in animals. *Acta Anatômica*, v.120, p.53, 1984.
- NIKOLIĆ, D; RADOVIĆ, M.; ALEKSANDRIĆ, S. et al. Prediction of coronary plaque location on arteries having myocardial bridge, using finite element models. *Comput Methods Programs Biomed*, v.117, n. 2, p.137-144, 2014.
- NOBLE, J.; BOURASSA, M.G.; PETITCLERC, R. et al. Myocardial bridging and milking effect of the left anterior descending coronary artery: normal variant or obstruction? *Am. J. Cardiol*, vol. 37, p.993-999, 1976.
- OZBAG, D.; KERVANGIOGLU. P. The investigation of perivascular space under the myocardial bridge in different species. *Int J Clin Pract*, v.58, n.11, p.1008-13, 2004.
- PEREIRA, A.B.; CASTRO, D.S.P.; MENEGOTTO, E.T. et al. Ponte Miocárdica: Evolução Clínica e Terapêutica. *Arq Bras Cardiol*, v.94, n.2, p.188-194, 2010.
- RIBEIRO, A.L.C.; SEVERINO, R.S.; GUERRA, R.R. et al. Biometria de pontes de miocárdio em muare (Equus caballus x Equus asinus – Linnaeus 1758). *Biotemas*, v.22, n. 3, p.177-184, 2009.
- SANTOS, J. W. Pontes de miocárdio em bovinos da raça canchim. 1998. São Paulo, 71f. Dissertação (Mestrado em

Anatomia Veterinária) – Programa de Pós-Graduação em Anatomia, Universidade de São Paulo.

SCHWARZE, E.; SCHRODER, L. Compêndio de anatomia veterinaria. Zaragoza: Acribia 1972. P. 315.

TIAN, S.P.; LI, C.P.; SONG, X.; GAN, L. et al. Association of myocardial bridge of the left anterior descending coronary artery with coronary atherosclerotic stenosis in the segment proximal to the site of bridge. *Zhongguo Yi Xue Ke Xue Yuan Xue Bao*, v.36, n.2, p.153-157, 2014.

ZECHMEISTER, A. Macroscopics and microscopics observations of muscular (myocardial) bridges and loops over coronary arteries of dogs. *Folia Morphol.* v.13, p.1-10, 1965.