

**ANESTESIA INALATÓRIA COM O USO DE MÁSCARA LARÍNGEA EM UM CHIMPANZÉ (*Pan troglodytes*)
(Inhalatory anesthesia with laryngeal mask in a chimpanzee (*Pan troglodytes*))**

VILANI, R.G.D'O.C.¹; VILANI, P.D'O.C.²; PACHALY, J.R.³; MANGINI, P.R.⁴; MACHADO, G.V.³; SUSKO, I.¹

¹Professor da disciplina de Anestesiologia Veterinária - Departamento de Medicina Veterinária – UFPR;

²TEA, Serviço de Anestesiologia Pediátrica – Hospital Infantil Pequeno Príncipe;

³Instituto de Pesquisa, Estudos e Ambiência Científica da Universidade Paranaense – IPEAC/UNIPAR;

⁴Vida Livre – Medicina de Animais Selvagens - Professor da disciplina de Clínica e Produção de Animais Selvagens – PUC-PR.

RESUMO – Um exemplar de chimpanzé (*Pan troglodytes*) do sexo masculino, com idade de 5 dias e peso de 1,72 kg, foi submetido à anestesia inalatória através de uma máscara laríngea, para realização de amputação do antebraço esquerdo mutilado em função de agressão intraespecífica. A máscara laríngea auxilia na manutenção da permeabilidade das vias aéreas do paciente anestesiado, permitindo um controle seguro e eficaz da ventilação em situações distintas. O paciente sofreu indução anestésica com halotano e oxigênio, através da máscara facial classicamente empregada em pacientes humanos, sem medicação pré-anestésica. Após três minutos de administração do anestésico em concentrações crescentes até 1,5%, observou-se excelente miorelaxamento, inclusive da musculatura da região temporo-mandibular. Foi inserida então uma máscara laríngea nº 1,5 não insuflada, que foi conectada a um circuito semi-aberto de anestesia inalatória, através do sistema de Baraka. A anestesia foi mantida com oxigênio e halotano em concentrações variáveis entre 0,3 e 0,5%. Para possibilitar redução da concentração alveolar mínima do anestésico inalatório e permitir analgesia pós-operatória, foi realizado por via supra-clavicular um bloqueio do plexo braquial, empregando-se cloridrato de bupivacaína a 0,25%, sem vasoconstritor, na dose total de 2,1 mg. Os dados vitais do paciente foram periodicamente monitorizados pela mensuração das frequências respiratória e cardíaca através de oximetria de pulso. A anestesia prolongou-se por 120 minutos, observando-se excelente analgesia e miorelaxamento plenamente adequado. A SpO₂ se manteve constante em 100% durante todo o procedimento, e a frequência cardíaca variou entre 94 e 100 bpm. O despertar ocorreu dois minutos após cessada a administração do anestésico inalatório, e os reflexos mostraram-se plenamente presentes em cinco minutos. A inserção da máscara laríngea ocorreu na primeira tentativa, e seu uso apresentou-se como uma excelente alternativa para adequada ventilação do paciente.

Palavras chave: máscara laríngea, permeabilidade, chimpanzé, anestesia inalatória.

ABSTRACT – A five-day old male chimpanzee (*Pan troglodytes*) weighing 1,72 Kg was submitted to inhalatory anesthesia using a laryngeal mask, under the indication of amputation of the left forearm mutilated because of an intraespecific aggression. The laryngeal mask helps to maintain the air tract patency in anesthetic patients, allowing a safe and effective ventilation control in distinct situations. The patient was submitted to anesthetic induction with halothane and oxygen through the facial mask commonly used in human patients, without pre-anesthetic drugs. After three minutes of anesthetic administration in crescent concentrations until 1.5%, an excellent myorelaxation was observed, including in the temporo-mandibular muscles. A not inflated # 1.5 laryngeal mask was inserted and connected to a semi-open circuit of inhalatory anesthesia, by using the Baraka's system. It was maintained with oxygen and halothane in variable concentrations between 0.3% and 0.5%. In order to allow a reduction in the inhalatory anesthetic's minimum alveolar concentration and permit post-surgical analgesia there was performed a block of the brachial plexus by supra-clavicular route, using 0.25% bupivacaine hydrochloride without vasoconstritor, in a total dose of 2.1 mg. Patient's vital signs were periodically monitored by measuring respiratory and heart rates by pulse-oximetry. The anesthesia extended by 120 minutes, providing excellent analgesia and adequate myorelaxation. The SpO₂ was maintained constant in 100% during the whole procedure, and the heart rate oscillated between 94 and 100 bpm. The waken-up occurred two minutes after ceasing the administration of the inhalatory anesthetic, and all the reflexes were present within five minutes. The laryngeal mask was correctly inserted in the first trial, and its use was an excellent alternative for the patient's adequate ventilation.

Key words: laryngeal mask, patency, chimpanzee, inhalatory anesthesia.

Introdução

Um exemplar recém nascido de chimpanzé (*Pan troglodytes*) foi atendido imediatamente após ter sido agredido por uma fêmea adulta, que se encontrava no mesmo recinto. O acidente ocorreu 12 horas após o nascimento, e a agressão resultou em amputação traumática do antebraço esquerdo, na região da extremidade proximal de rádio e ulna. Inicialmente, realizou-se tratamento de urgência, com limpeza cirúrgica do ferimento, desbridamento e sutura das partes moles, e instituiu-se antibioticoterapia sistêmica e administração de dipirona sódica.

Quatro dias após a intervenção, o paciente apresentava hipertermia e infecção bacteriana na área afetada, sendo então indicada cirurgia para retirada da cápsula articular da articulação úmero-rádio-ulnar.

Existe grande semelhança anatômica entre o aparelho respiratório superior de chimpanzés e pessoas. Em função disso, e com base no conhecimento das vantagens do uso da máscara laríngea na manutenção da permeabilidade das vias aéreas em humanos, especialmente em anesthesiologia pediátrica, optou-se pelo seu emprego, indicando-se anestesia inalatória.

Máscara Laríngea. Dentre as aquisições técnicas recentes na anestesia humana, o emprego da máscara laríngea na execução da

prática anestésica tem mostrado importância fundamental para a segurança do paciente, com grande confiabilidade para o anestesista, no que diz respeito à ventilação/respiração, quando apropriadamente utilizada. A máscara laríngea auxilia na manutenção da permeabilidade das vias aéreas do paciente anestesiado, permitindo um controle seguro e eficaz da ventilação em situações distintas. Utilizada de modo correto, a máscara laríngea propicia maior segurança à atividade do anestesista, bem como evita traumatismo involuntário aos dentes, às pregas vocais e à mucosa da laringe do paciente.

Assim, determinados exames complementares e muitas intervenções cirúrgicas anteriormente dependentes de intubação traqueal compulsória e agressiva, podem hoje ser realizados com o auxílio da máscara laríngea (VILANI, 1997).

A máscara facial convencional, ao formar conexão aérea através da cavidade oral e das narinas, envolve várias estruturas até atingir a glote. Não promove, assim, manutenção efetiva da permeabilidade das vias aéreas, não podendo, portanto, ser utilizada em ventilação controlada. O tubo endotraqueal, ao penetrar no lume traqueal, reduz o espaço efetivo para ventilação e pode provocar estimulação vagal, com a conseqüente ocorrência de bradicardia e arritmia cardíaca, devido à pressão exercida sobre a mucosa traqueal.




FIGURA 1 – MÁSCARA LARÍNGEA.

A máscara laríngea é constituída de um manguito pneumático em forma de máscara facial em miniatura, montado na extremidade de um tubo curvo que possibilita sua conexão a um sistema convencional de ventilação ou anestesia inalatória (FIGURA 1). É o resultado prático do estudos de desenvolvimento e aperfeiçoamento, que possibilitou a criação de um dispositivo intermediário entre a máscara facial e o tubo endotraqueal. Este dispositivo é seguro, tem fácil emprego e dispensa o uso de

laringoscópio para sua inserção. Atualmente, 50 a 80% das anestésias gerais, em alguns centros médicos europeus, são feitas com a máscara laríngea (FORTUNA *et al.*, 1996).

A máscara laríngea é fabricada, para uso humano, em silicone autoclavável. Existem sete tamanhos, possibilitando sua utilização em pessoas dos mais diversos portes e idades. A máscara laríngea foi projetada para ser inserida manualmente, através da boca, até alcançar a laringofaringe, sem transpor o

ábito da laringe. O manguito, ao ser inflado, toca as paredes da laringofaringe formando um laço de baixa pressão e promovendo uma continuidade entre a luz da traquéia e o meio externo (FIGURAS 2 e 3). Na união do tubo com o manguito pneumático, pequenas travessas longitudinais impedem o aprisionamento da epiglote, o que poderia traumatizá-la ou obstruir a ventilação (FORTUNA *et al.*, 1996).

A inserção da máscara laríngea deve ocorrer após o paciente estar em plano

anestésico suficientemente profundo; bem menos intenso, porém, que aquele necessário para intubação endotraqueal. WILKINS *et al.* (1992), trabalhando com pessoas anestesiadas pelo propofol e submetidas a manutenção com óxido nítrico e isoflurano, em concentrações decrescentes, notaram que os pacientes com tubo endotraqueal apresentavam rejeição ao tubo já na concentração de 0,55% de isoflurano. A máscara laríngea, entretanto, só passava a ser rejeitada na concentração de 0,35%.

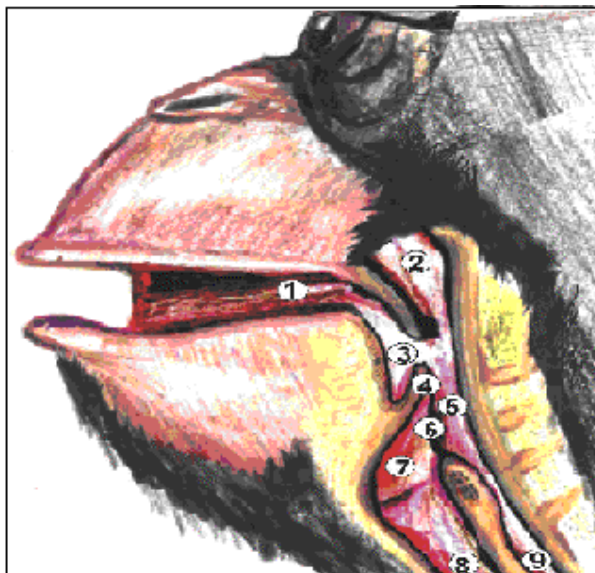


FIGURA 2 – ESTRUTURAS ANATÔMICAS DO APARELHO RESPIRATÓRIO SUPERIOR DE CHIMPANZÉ *Pan troglodytes*: 1) CAVIDADE ORAL; 2) NASOFARINGE; 3) OROFARINGE; 4) EPIGLOTE; 5) LARINGOFARINGE; 6) ÁBITO DA LARINGE; 7) VESTÍBULO DA LARINGE; 8) TRAQUÉIA; 9) ESÔFAGO.

A fixação da máscara laríngea é idêntica à do tubo endotraqueal. Deve ser colocado um protetor para evitar mordidas sobre o tubo, o que poderia causar obstrução respiratória e danificação da máscara. O conjunto deve ser envolvido e fixado por esparadrapo ou gaze.

Material e Métodos

O paciente era um chimpanzé (*Pan troglodytes*) do sexo masculino, com idade de cinco dias e peso de 1,72 kg. Sua alimentação era constituída exclusivamente de leite, e previamente à anestesia foi mantido jejum de seis horas. O exame físico pré-anestésico revelou que o paciente apresentava uma leve hipertermia e depleção hídrica de 4%.

O animal, repousando calmamente ao colo do anestesista, sofreu indução anestésica suave com halotano e oxigênio através de máscara facial classicamente empregada para humanos,

sem medicação pré-anestésica. Três minutos após a administração do anestésico, em concentrações crescentes até 1,5%, observou-se excelente miorelaxamento, inclusive da musculatura da região têmporo-mandibular. Foi inserida então uma máscara laríngea número 1,5 esterilizada, cujo manguito fora totalmente desinflado contra uma superfície plana, a fim de que suas bordas se mantivessem lisas e com formato uniforme. Lubrificou-se a face convexa da máscara laríngea com geléia de Lidocaína a 2%. A cabeça e o pescoço do paciente foram posicionados da forma usual para intubação endotraqueal, e a máscara laríngea foi introduzida suavemente, direcionando-se sua abertura para a frente, e sua parte convexa contra os dentes incisivos superiores do paciente.

A boca do primata tinha tamanho diminuto, impossibilitando a entrada do dedo indicador do anestesista no interior da cavidade oral, o que auxiliaria a condução da máscara laríngea

para sua correta inserção. Assim, foi realizada apenas uma pressão externa na extremidade distal da máscara laríngea contra o palato duro do paciente, empurrando-a para baixo em um único movimento rápido e suave. Percebeu-se então a sensação tátil de

“encaixe” da máscara. O manguito foi então inflado, e a máscara conectada a um circuito semi-aberto de anestesia inalatória, através do sistema de Baraka. A anestesia foi mantida com oxigênio e halotano, em concentrações variáveis de 0,3 a 0,5%.

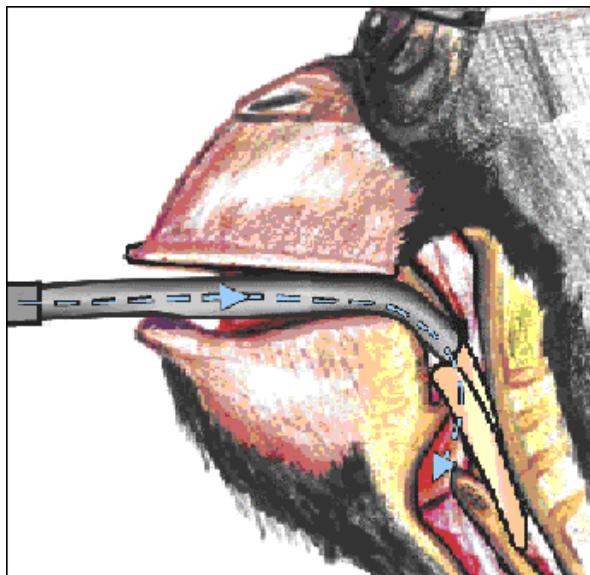


FIGURA 3 – POSICIONAMENTO DA MÁSCARA LARÍNGEA E VIA DE VENTILAÇÃO EM CHIMPANZÉ (*Pan troglodytes*).

Para possibilitar a redução da concentração alveolar mínima do anestésico inalatório e permitir adequada analgesia pós-operatória, foi realizado bloqueio do plexo braquial, por via supra-clavicular, com cloridrato de bupivacaína a 0,25% sem vasoconstritor, na dose total de 2,1 mg.

Os dados vitais do paciente foram constantemente monitorizados, pela mensuração periódica das frequências respiratória e cardíaca e através da oximetria de pulso.

Resultados

A inserção da máscara laríngea ocorreu na primeira tentativa e a anestesia prolongou-se por 120 minutos, observando-se excelente analgesia e miorelaxamento plenamente adequado, sendo a totalidade do anestésico inalatório administrada através da máscara laríngea. A saturação sanguínea de oxigênio (SpO₂) manteve-se constante em 100% durante todo o procedimento, e a frequência cardíaca variou entre 94 e 100 batimentos por minuto.

O despertar ocorreu dois minutos após

cessada a administração do anestésico inalatório e retirada a máscara laríngea. Não houve sinais de rejeição a corpo estranho pelo paciente. Movimentos espontâneos já se encontravam presentes cinco minutos depois da suspensão do halotano.

Discussão e Conclusões

A administração de halotano através da máscara facial promoveu indução anestésica tranqüila. Seu emprego em primata antropóide neonato, cuja contenção física é viável, foi eficiente.

O uso da máscara laríngea apresentou-se como excelente alternativa para adequada ventilação do paciente, em concordância com CAMPOS NETO *et al.* (1996), que consideram a máscara laríngea uma alternativa válida para ventilação de crianças com menos de dois anos de idade, submetidas a anestesia inalatória com ventilação espontânea.

Segundo UGHINI (1997) a retirada da máscara laríngea em crianças deve ser feita ainda em plano anestésico superficial, para evitar a ocorrência de problemas como tosse, mordedura do tubo e vômito. Justifica-se

assim a retirada da máscara antes dos sinais de recuperação anestésica.

A máscara laríngea representa um avanço, preenchendo uma lacuna no arsenal do anestesiológico, ao ampliar sua gama de opções de equipamentos de trabalho, e vem se popularizando entre os médicos brasileiros (FORTUNA *et al.*, 1996). Sua adaptação ao emprego em medicina veterinária deverá proporcionar maior facilidade na manutenção da permeabilidade das vias aéreas para a anestesia inalatória em diversas espécies, possibilitando maior segurança tanto para o paciente quanto para o médico veterinário.

Neste caso, seu emprego foi simples e prático, propiciando segurança e eficiência ao ato anestésico.

Agradecimentos

Agradecemos ao Claudio Mangini pelas ilustrações e auxílio gráfico.

REFERÊNCIAS BIBLIOGRÁFICAS

- CAMPOS NETO, J.P.; VILANI, P.D'O.C.; TENÓRIO, S.B. O uso da máscara laríngea em crianças menores de 2 anos. **Revista brasileira de anesthesiologia**, v.46, s.21, p.54, 1996.
- FORTUNA, A.O.; MELHADO, V.B.; FORTUNA, A. Máscara laríngea. In: SOCIEDADE DE ANESTESIOLOGIA DO ESTADO DE SÃO PAULO. **Atualização em anesthesiologia**. São Paulo: 1996, Sociedade de Anesthesiologia do Estado de São Paulo, v.2, p.9-40.
- UGHINI, I. Anestesia em Pediatria. In: MANICA, J.T. **Anesthesiologia – princípios e técnicas**, Porto Alegre, Editora Artes Médicas, 2ª ed., 1997, p.562-594.
- VILANI, P.D'O.C. *Anestesia: aspectos recentes*. Coordenadoria de Ensino e Pesquisa do Hospital Infantil Pequeno Príncipe, Curitiba, 1997, 25p. **Boletim Técnico**, ano 1, n.1.
- WILKINS, C.J.; CRAMP, P.G.; STALES, J.; STEVENS, W.C. Comparison of the anesthetic requirement for tolerance of laryngeal mask airway and endotracheal tube. **Anesthesia and Analgesia**, v.5, n.75, p.794-797, 1992.